

Computer- und Roboter-assistierte Chirurgie zum Kraft-rückgekoppelten Fräsen eines knöchernen Implantatlagers an der lateralen Schädelbasis

P. A. Federspil¹⁾ • D. Henrich²⁾ • B. Plinkert¹⁾ • P.K. Plinkert¹⁾

¹⁾ Klinik und Poliklinik für Hals-Nasen-Ohrenheilkunde, Universitätskliniken des Saarlandes

²⁾ Embedded Systems and Robotics (RESY), Fachbereich Informatik,

Gebäude 48, Universität Kaiserslautern

Einleitung

Computer und Roboter sind aus dem Alltagsleben nicht mehr wegzudenken. Computer werden in der Medizin neben der Dokumentation und Qualitätssicherung heute auch in der operativen Medizin eingesetzt: Als Computer-assistierte Chirurgie (CAS) oder Image-guided Surgery (IGS) werden sie zur Zeit überwiegend zur Navigation und zur Datenübertragung eingesetzt. Die Domäne der Navigation in der Hals-Nasen-Ohrenheilkunde, Kopf- und Halschirurgie liegt heute in der Nasen- und Nasennebenhöhlenchirurgie bzw. der Chirurgie der Rhinobasis, aber mehr und mehr auch der Otobasis. Ein weiterer zukünftiger Einsatz der CAS in der HNO-Chirurgie im Sinne von Manipulatoren und Robotern ist im wesentlichen an die Fortschritte in der modernen Sensorik gebunden (1, 2, 3, 4). Als eine Untergattung der Manipulatoren könnten steuerbare Instrumente bezeichnet werden. Solche Werkzeuge sollen es dem Operateur ermöglichen, über einen minimal-invasiven Zugang auch komplizierte Operationen bspw. an der frontalen oder lateralen Schädelbasis durchzuführen.

Manipulatoren und Roboter verdanken ihr zunehmend größer werdendes Einsatzfeld

in der Medizin ihren Eigenschaften wie Genauigkeit, fehlende Ermüdung und Schnelligkeit. Diese Charakteristika haben zu einer wachsenden Akzeptanz von Computern und Robotern für unterschiedliche Aufgaben in der Medizin geführt, so dass die moderne Medizinrobotik über den Status einer nackten Vision längst hinausgewachsen ist (1, 2). Wir unterscheiden in Hinblick auf Roboter-gestützte Eingriffe zwei Formen der Navigation:

1. globale Navigation,
2. lokale Navigation.

Globale Navigation

Bei der globalen Navigation wird ein dreidimensionaler CT- oder MRT-Bilddatensatz als räumliches 1:1-Modell anhand von Markern (fiducials) oder charakteristischen Oberflächenstrukturen mit dem Patienten in Einklang gebracht (referenziert). Ein Zeigeinstrument im Operationsfeld kann so relativ zum Bilddatensatz dargestellt werden. Zur Lagebestimmung des Zeigeinstrumentes im Raum können verschiedene Methoden herangezogen werden.

Lokale Navigation

Unter der lokalen Navigation verstehen wir Systeme, die ohne einen zuvor gewonne-

nen Bilddatensatz auskommen und online am Patienten referenziert werden. Der Roboter könnte über einen speziellen Algorithmus selber sein Operationsgebiet in den ihm zugewiesenen Grenzen an beliebig vielen Punkten abtasten und damit eine taktile 3D-Oberflächenkarte erstellen. In einem weiteren Schritt würde an jedem Punkt zusätzlich ein Ultraschallscan durchgeführt werden. An geeigneten Stellen könnte im A-Mode auch die Knochendicke gemessen werden, so dass ein zusätzliches dreidimensionales Dickenprofil produziert wird. Die Roboteraktionen sollten dann alleine an diesem Modell ausgerichtet werden. Es erübrigt sich zu sagen, dass die lokale Navigation auch mit der globalen kombiniert werden kann, was eine noch genauere Navigation erlauben würde.

Material und Methodik

- Knickarmroboter vom Typ Stäubli RX-130 mit sechs Freiheitsgraden und einer Wiederholungsgenauigkeit von 0,3 mm.
- Kraftmessdose vom Typ JR-3/KMS 90M31 mit Kraft/Momentenmessbereich 63N/5N mit Halterung zur direkten Ankopplung an den Fräser.
- Fräser der Firma Aesculap® micro speed EC System mit elektrischem Motor Typ GD657 Low Speed (10000 - 30000 U/min) bzw. GD656 High Speed Motor (10000 - 75000U/min) mit passenden Handstücken und angefertigter Aluminiumhalterung zur Ankopplung am Roboter.
- Fräskopfsortiment: Rosen- bzw. Diamantfräsköpfe mit einem Durchmesser zwischen 1,3 mm und 4,5 mm.
- Widerstandsmessgerät Test Lab Digital Multimeter (Messbereich bis 4 MW).
- Steuerungsrechner Adept CS7 VME Controller mit 68040 Mikroprozessor (40

MHz) und 68882 Kopprozessor (33MHz), 32MB RAM.

Vorversuche zur Qualitätsanalyse von unterschiedlichen Fräsbahngeometrien, unterschiedlichen Fräsbahnabständen und Fräskopfgößen erfolgten an Füllschaum und Eichenholzplatten. Kraftmessungen und Widerstandsmessungen wurden zunächst am Schweinskopfpräparat und anschließend an menschlichen Felsenbeinpräparaten (Anatomie) durchgeführt.

Ergebnisse

Die Positionierung des Knickarm-Roboters über manuelle Führung durch den Chirurgen wurde mittels einer Nullkraftregelung ermöglicht. Es wurden Versuche in verschiedenen Fräsmodi (vertikal vs. horizontal, Spirale vs. Mäander) mit unterschiedlichen Parametern (Radius des Fräskopfs, Bahnabstand, Fräsebenenabstand, etc.) durchgeführt. Bei horizontalem Fräsen in Spiraltouren erhöhte sich der Zeitbedarf zum Ausführen der Fräsarbeit bei Verkleinerung des Bahnabstandes um die Hälfte, d.h. Verdopplung der Anzahl der abzufahrenden Bahnen, von 181 s auf 250 s um lediglich 38 %. Bei vertikalem Fräsen erhöhte sich der Zeitaufwand dagegen unproportional stark. Bei einem Bahnabstand gleich dem Radius des Fräskopfes blieben Grate von 0,85 mm stehen, dagegen nur von 0,4 mm bei halbiertem Bahnabstand, so dass die Oberfläche deutlich glatter war.

Die Kräfte wurden in einer Frequenz von 400 Hz ausgelesen. Dabei erwies sich die Standardabweichung als interessanter als die eigentlichen Absolutwerte. Bei 30.000 Umdrehungen pro min bewegte sich die Standardabweichung zwischen 0,02 und 0,22 N, wenn der Roboter keinen Kontakt zum Präparat hatte. Sie stieg dagegen auf

Werte über 1 N (Spitzenwerte über 3 N) während der Roboter-gestützten Fräsarbeiten. Nach Abfräsen der letzten Knochenlage am Boden des Implantatbettes und Erreichen der Dura mater fiel die Standardabweichung drastisch auf fast 0 N (Abb. 1).

matisierten Detektion der Dura mater durch Analyse der Standardabweichung der Kräfte, da die Dura mater dämpfend auf den Fräser wirkt. Mit dem Roboter ist es möglich, ein exaktes Implantatbett im Bereich der lateralen Schädelbasis auszufräsen

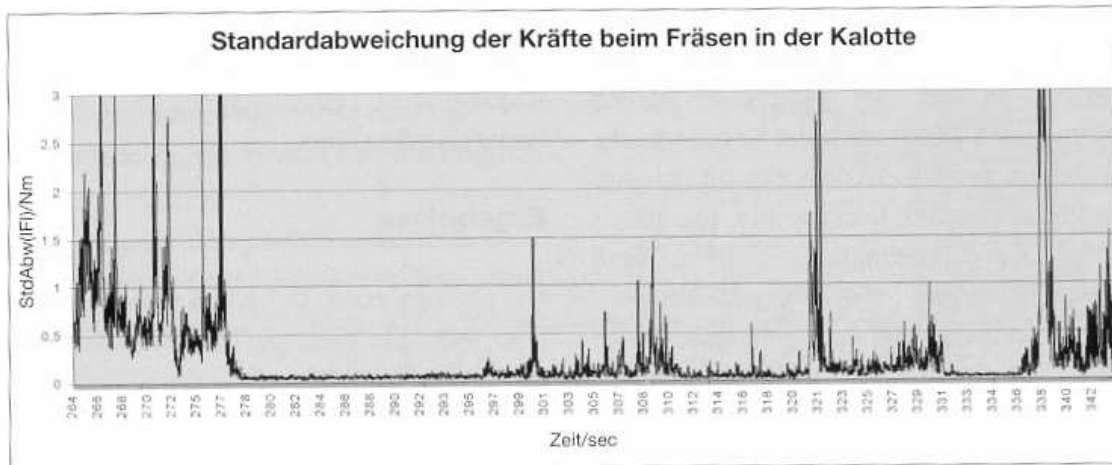


Abb. 1: Gleitender Mittelwert (über $s = 20$ Messwerte) der Standardabweichung der Kräfte beim Fräsen in der Kalotte; Aufsetzen auf der Dura bei 277 und 342 s mit deutlichem Abfall der Standardabweichung als Hinweis für die Knochen-Dura-Grenze.

Bei konstanter Vorschubgeschwindigkeit des Roboters kam es schnell zu einem Überschreiten empirisch gefundener Grenzwerte (3). Durch Implementierung einer proportionalen Regelung der Geschwindigkeit des Roboters nach den gemessenen Kräften wurde ein wesentlich flüssigerer Fräsvorgang erreicht, ohne dass die Grenzwerte überstiegen wurden. Somit werden Beschädigungen an Präparat und Fräser ausgeschlossen.

Diskussion

Es handelt sich um den Aufbau des ersten Roboter-gestützten Systems zum Fräsen an der lateralen Schädelbasis. Durch Rückkopplung der Sensordaten lässt sich ein menschähnliches Fräsen nachahmen. Mehr noch: es besteht die Möglichkeit der auto-

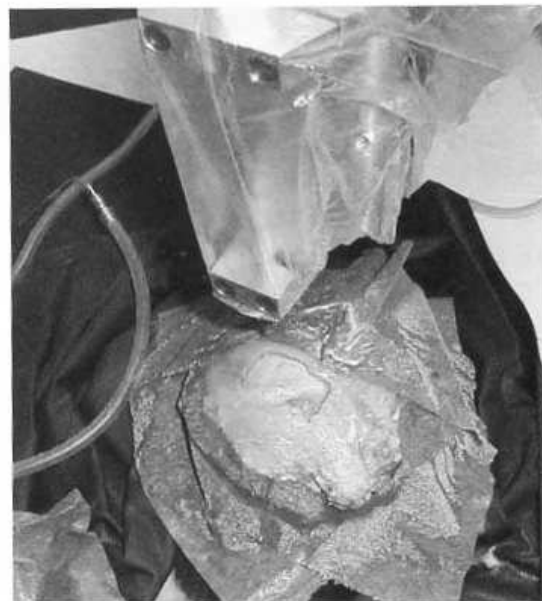

Abb. 2: Roboter-gestützt ausgefrästes Implantatlager in einer menschlichen Schädelkalotte (ohne Implantat). Oben ist der vom Knickarmroboter gehaltene Fräser unter der Abdeckungsfolie zu erkennen.




Abb. 3: Situs aus Abb. 2 mit eingelegtem Implantat (vollständig implantierbares Hörsystem TICA LZ 3001, Firma Implex, derzeit nicht mehr auf dem Markt).

(Abb. 2 und 3). Für die Zukunft gilt es nun, das System weiter zu verbessern, so dass der Roboter unabhängig von Peripheriesystemen kleine Eingriffe, insbesondere Fräs-

arbeiten, mittels lokaler Navigation und unter dem Höchstmaß an Sicherheit für den Patienten, selbständig durchführen kann.

Literatur

- (1) FEDERSPIL, P.A., STALLKAMP, J., PLINKERT, P.K.: Robotik. Eine neue Dimension in der HNO-Heilkunde? HNO 49, 505-513 (2001)
- (2) FEDERSPIL, P.A., STALLKAMP, J., PLINKERT, P.K.: Robotik - Ein Evolutionssprung in der operativen Medizin? Deutsches Ärzteblatt 98, A-2879-2884 [Hef 44] (2001)
- (3) PLINKERT, P.K., PLINKERT, B., HILLER, A., STALLKAMP, J.: Einsatz eines Roboters an der lateralen Schädelbasis. Evaluation einer robotergesteuerten Mastoidektomie am anatomischen Präparat. HNO 49, 514-522 (2001)
- (4) PLINKERT, P.K., PLINKERT, B.: Robotics in skull base surgery. Proc. 15th Int. Congr. CARS. Elsevier Science, Amsterdam, 139-144 (2001)